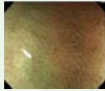










**Autors:** Cristina Álvarez<sup>1</sup>, Montserrat Andreu<sup>1</sup>, Victòria Andreu<sup>2</sup>, Francesc Balaguer<sup>3</sup>, Xavier Bessa<sup>4</sup>, Enric Brullet<sup>4</sup>, Claudia Consiglieri<sup>5</sup>, Henry Córdova<sup>6</sup>, Esther Garcia Planella<sup>6</sup>, Montse Garcia Retortillo<sup>1</sup>, Jordi Guardiola<sup>7</sup>, Manuela Hombrados<sup>7</sup>, Gemma Ibáñez<sup>8</sup>, Eva Martínez Bauer<sup>8</sup>, Laura Mora<sup>4</sup>, Leticia Moreira<sup>9</sup>, Agustí Panadès<sup>1</sup>, Maria Pellisé<sup>3</sup>, Marta Piqueras<sup>9</sup>, Ignasi Puig<sup>10</sup>, Francisco Rodríguez Moranta<sup>6</sup>, Agustín Seoane<sup>1</sup>, Xavier Serra<sup>4</sup>, Francesc Vida<sup>10</sup>, Rafel Campo<sup>4</sup>.

**Hospitals:** H Mar<sup>1</sup>, H Viladecans<sup>2</sup>, H Clínic<sup>3</sup>, H Sabadell (C.S.U. Parc Taulí)<sup>4</sup>, H U Bellvitge<sup>5</sup>, H Sant Pau<sup>6</sup>, H U Girona Dr. J. Trueta<sup>7</sup>, Cl. Sagrada Família<sup>8</sup>, CST de Terrassa<sup>9</sup>, ALTHAIA X. A. Manresa<sup>10</sup>.

## Pòlips i càncer

### Classificació NICE

	Tipus 1	Tipus 2	Tipus 3
<b>Color</b>	Igual o més clar que el voltant de la lesió 	Més marronós que el voltant de la lesió 	Marró a marró fosc en relació amb el voltant i zones més blanques de vegades irregulars 
<b>Vasos</b>	Cap, o poden estar presents de forma aïllada, puntiformes, a través de la lesió 	Vasos marrons que envolten les estructures blanques 	Àrea (es) d'interrupció o vasos desapareguts 
<b>Patró superficial</b>	Taques fosques o blanques de mida uniforme o absència de patró 	Oval, tubulars o estructures blanques ramificades envoltades per vasos marrons 	Absència de patró superficial 
<b>Patologia probable</b>	Hiperplàstic	Adenoma	Invasió SM profunda o càncer
<b>Tractament</b>	Seguiment	Polipectomia (REM/DES)	Cirurgia

Iwatate M, et al. *Diagn Ther Endosc.* 2012;2012:173269