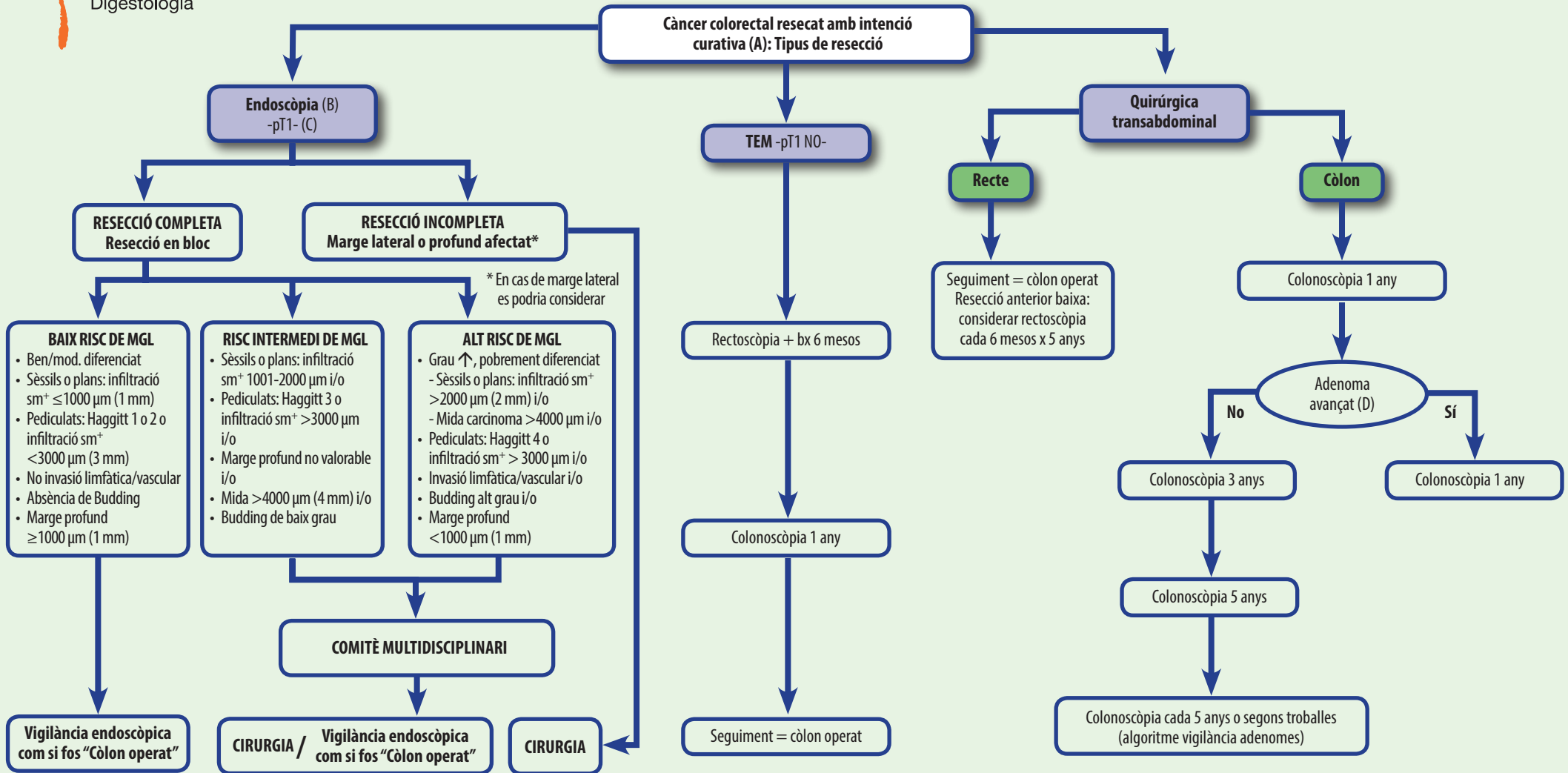


Pòlips i càncer



Seguiment de CCR resecat



MGL: Metàstasi gànglis limfàtics. sm⁺: Submucosa marge lateral o profund.

J Natl Compr Canc Netw 2013;11:519-28.

Yusuke Saitoh, Yuhei Inaba, Takahiro Sasaki, Ryuji Sugiyama, Ryuji Sukeyama, Mikihiro Fujiya.
Management of colorectal T1 carcinoma treated by endoscopic resection Review. Digestive Endoscopy.
2016;28:324-329

- (A): Si la colonoscòpia diagnòstica no és completa i de bona qualitat s'ha de fer colono-TC abans de la cirurgia o colonoscòpia, 3-6 mesos després de la cirurgia.
 (B): Cal fer marcatge durant la colonoscòpia o abans de 2 setmanes.
 (C): Carcinoma limitat a submucosa (pT1).
 (D): Adenoma avançat: >1 cm, displàsia d'alt grau o component vellós.